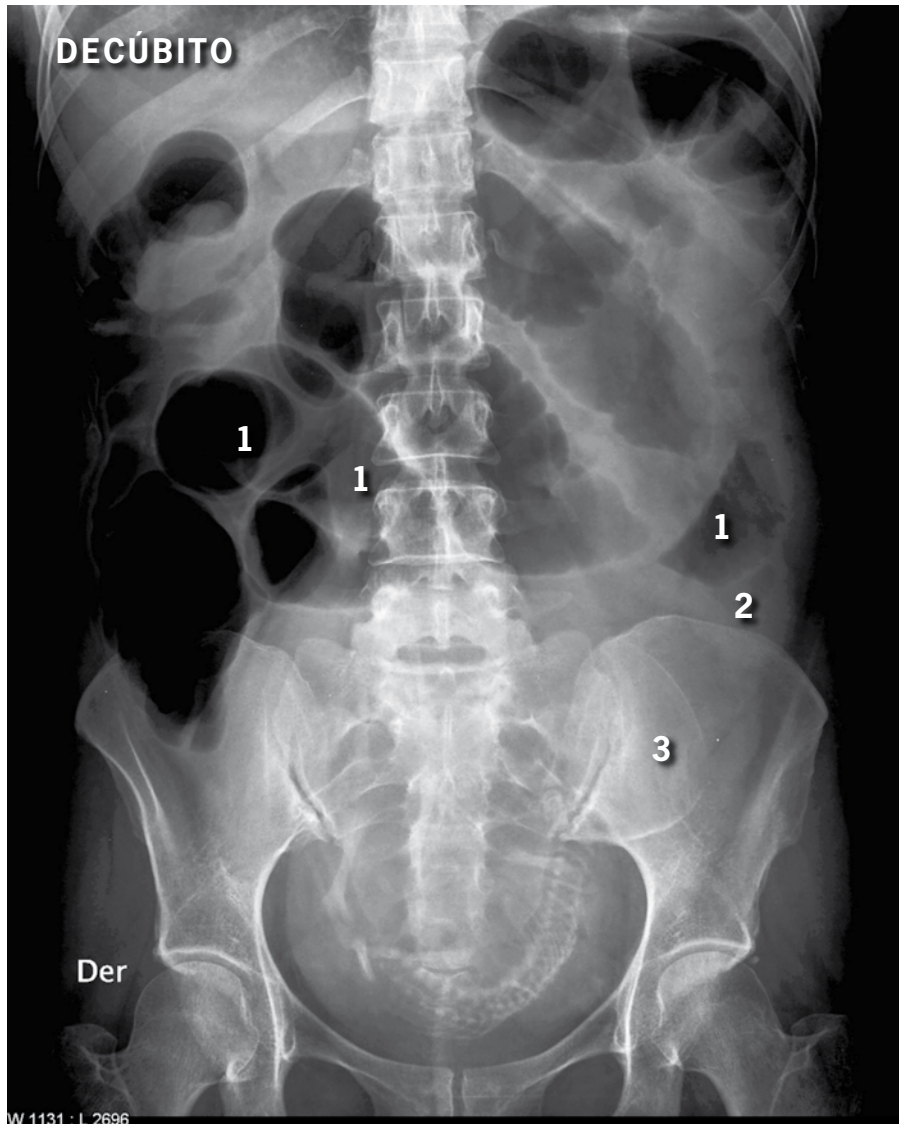


Resultado test radiológico

Dr. Claudio Cortés A.

HCUCH - Clínica Alemana.



1. Obstrucción intestinal
2. Masa redondeada en flanco izquierdo (Ca. de colon descendente)
3. Feto en podálica

Enseñanza: la radiografía de abdomen en decúbito es de mejor calidad que de pie, irradia menos y es más cómoda para el paciente y el tecnólogo. Las asas dilatadas, sondas, cuerpos extraños, calcificaciones patológicas, etc. se identifican mejor en decúbito.

Es un mal hábito solicitar todos los abdómenes simples de pie.